RETINOPATÍA HIPERTENSIVA

DR. CARLOS ALBERTO GAVIDIA LÓPEZ

HOSPITAL NACIONAL ZACAMIL

33% HTA

52% HTA CONTROLADA

2025

1.56 BILLONES

FACTOR DE RIESGO MAS IMPORTANTE PARA ECV Y MORTALIDAD A NIVEL MUNDIAL.

Blood Pressure Category	Systolic mm Hg (upper #)		Diastolic mm Hg (lower #)
Normal	less than 120	and	less than 80
Elevated	120-129	and	less than 80
High Blood Pressure (Hypertension) Stage 1	130-139	or	80-89
High Blood Pressure (Hypertension) Stage 2	140 or higher	or	90 or higher
Hypertensive Crisis (Seek Emergency Care)	higher than 180	and/or	higher than 120

Colegio americano de cardiología y la Asociación americana del corazón ACC/AHA

SPHYGMOMANOMETER
80
100
120
140
160
60
40
20
0
260
280

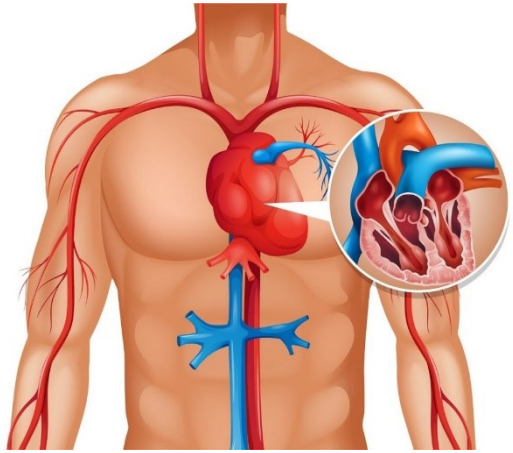

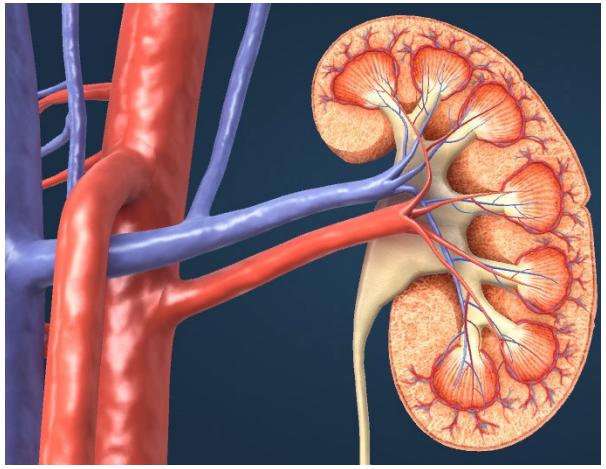

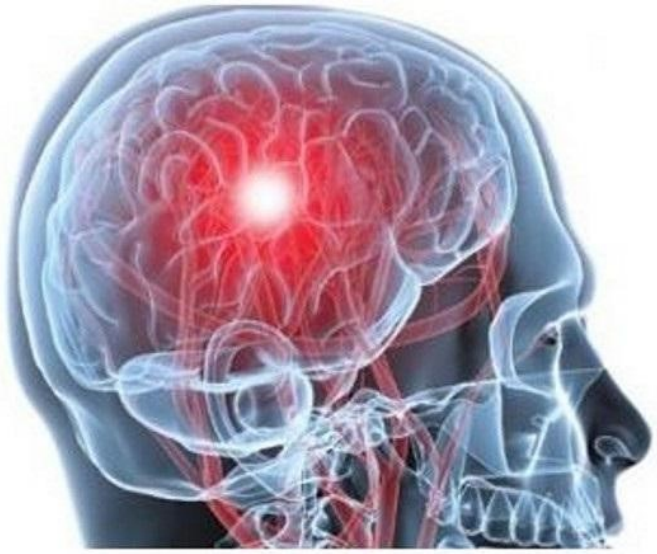

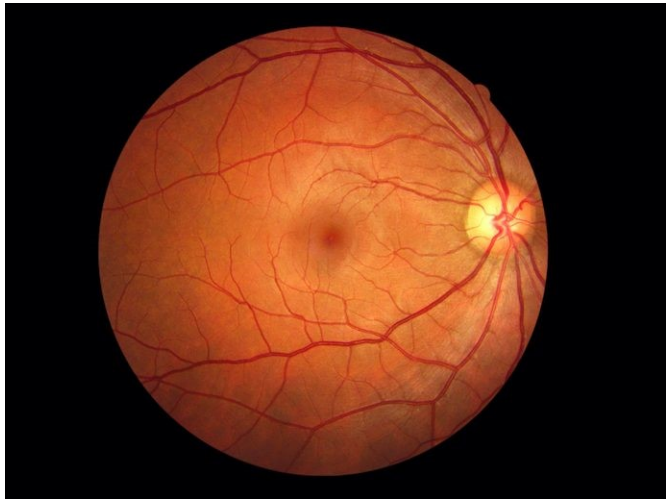

- **RETINOPATÍA HIPERTESIVA**
- **COROIDOPATÍA HIPERTENSIVA**
- **NEUROPATÍA ÓPTICA HIPERTENSIVA**

Fondo de ojo normal

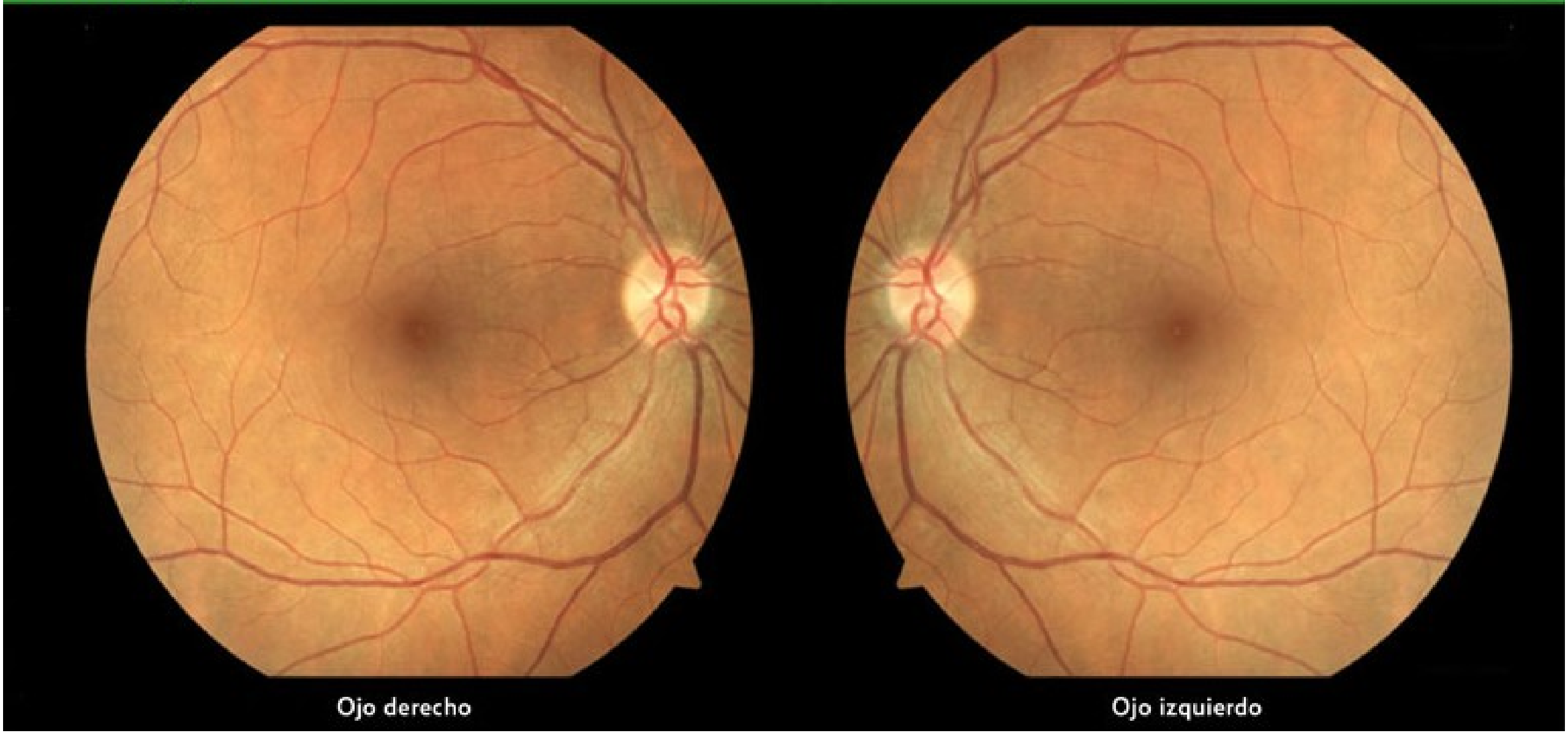

Estructuras del fondo de ojo

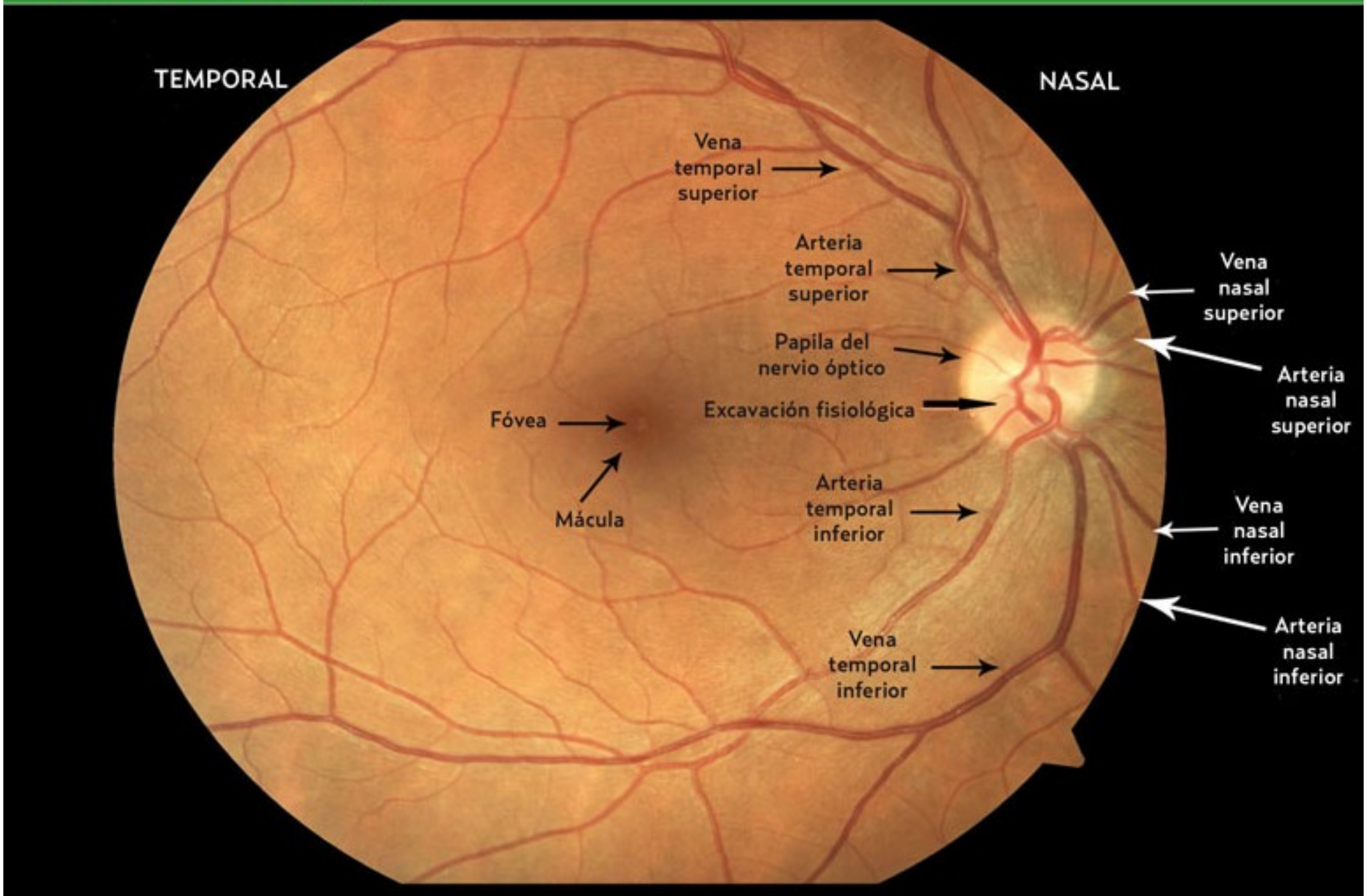

Fondo de ojo normal

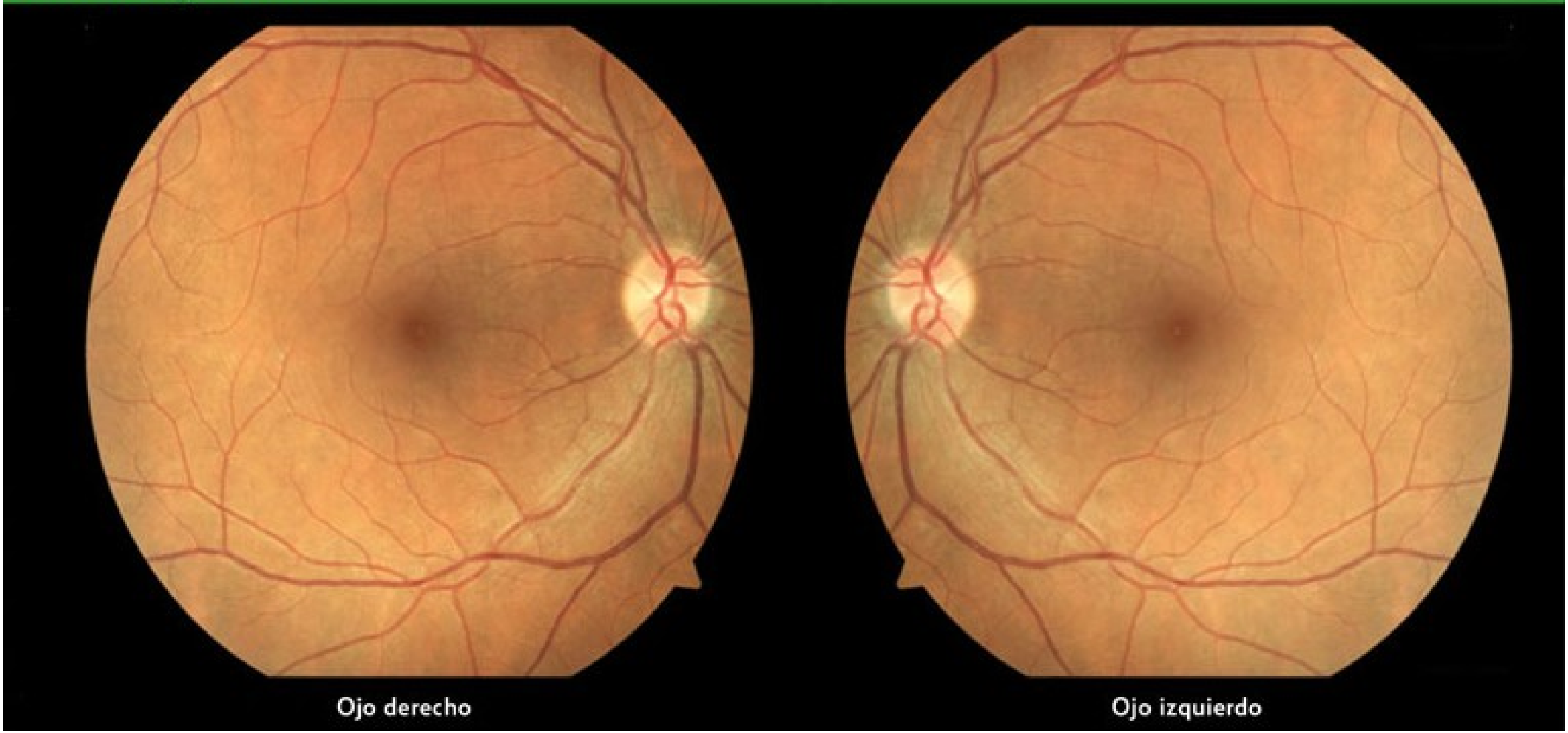

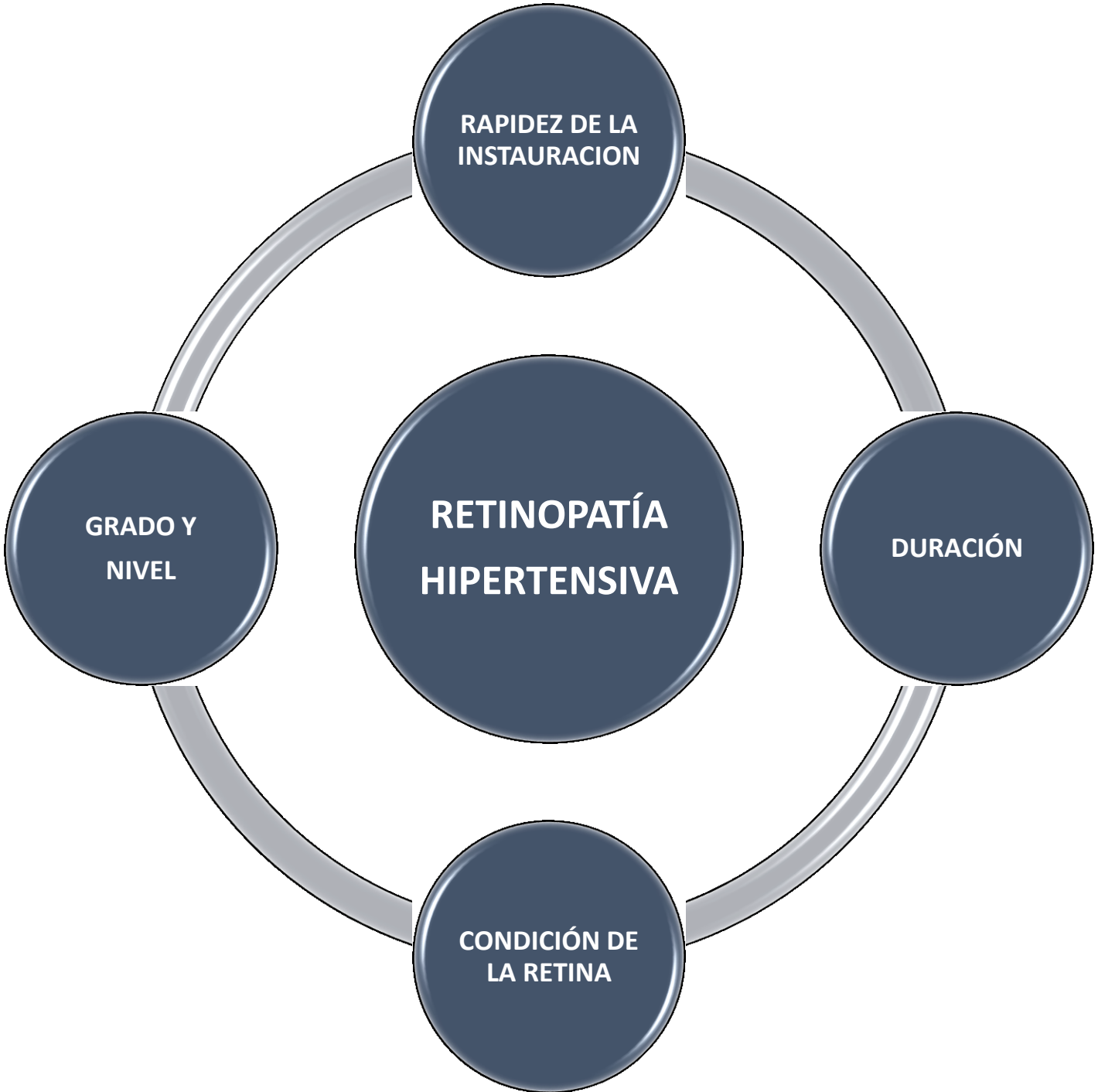
RAPIDEZ DE LA INSTAURACION
GRADO Y NIVEL
RETINOPATÍA HIPERTENSIVA
DURACIÓN
CONDICIÓN DE LA RETINA

FACTORES DE RIESGO

- **GENÉTICOS**
- **AMBIENTALES**
  - **EDAD AVANZADA**
  - **HIPERCOLESTEROLEMIA**
  - **ENFERMEDAD ARTERIAL**
  - **ATEROESCLEROSIS**
  - **TABACO**
  - **SOBREPESO**
  - **PRECLAMSIA**

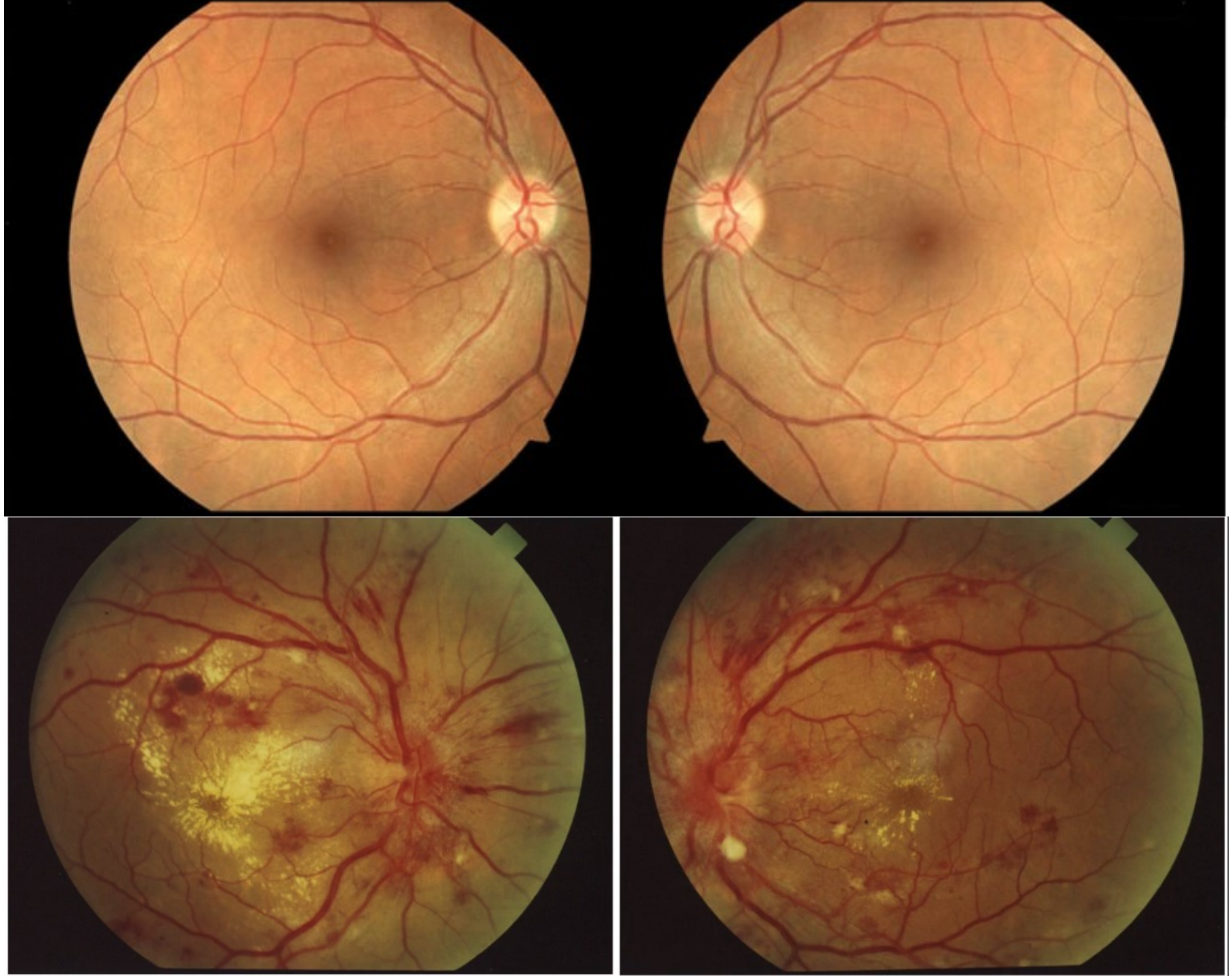

EPIDEMIOLOGÍA

- La hipertensión es una de las causas principales de muerte prematura en el mundo.
- Una de las metas mundiales para las enfermedades no transmisibles es reducir la prevalencia de la hipertensión en un 25% para 2025.
- El 65% de los mayores de 60 años padecen esta enfermedad.
- **La estrechez arteriolar generalizada, precede el desarrollo de hipertensión, en pacientes sin antecedentes, ni diabetes ni enfermedad cardiovascular.**
- Por cada >10 mmhg PA, < 3,07 mm calibre arteriolar.
- El desarrollo de DM 2 incrementa el riesgo en 2.5 veces de ser hipertenso y de igual forma quien tiene HTA tiene 3 veces más riesgo de ser diabetico.

EPIDEMIOLOGÍA

- 1/3 de la población tiene la presión alta y no lo sabe y el otro tercio, aunque están tratados, están mal controlados.
- La prevalencia de R.H en pacientes hipertensos excluyendo otras causas, es del 8-11%.
- Aumenta el riesgo de infartos, derrames, daño en riñones, daño en la retina y daño severo por covid -19.
- Valor predictivo de DX de HTA mediante hallazgos oftalmológicos fue de 47-53%

Signos de retinopatía asociados con tipos de ACV.

- Estrechamiento arteriolar retiniano: ACV lacunar.
- Hemorragias retinianas: ACV hemorrágico.
- Hilos de plata y cobre predicen ACV isquémico.
- Dilatación venosa retiniano ACV hemorrágico.

FISIOPATOLOGÍA

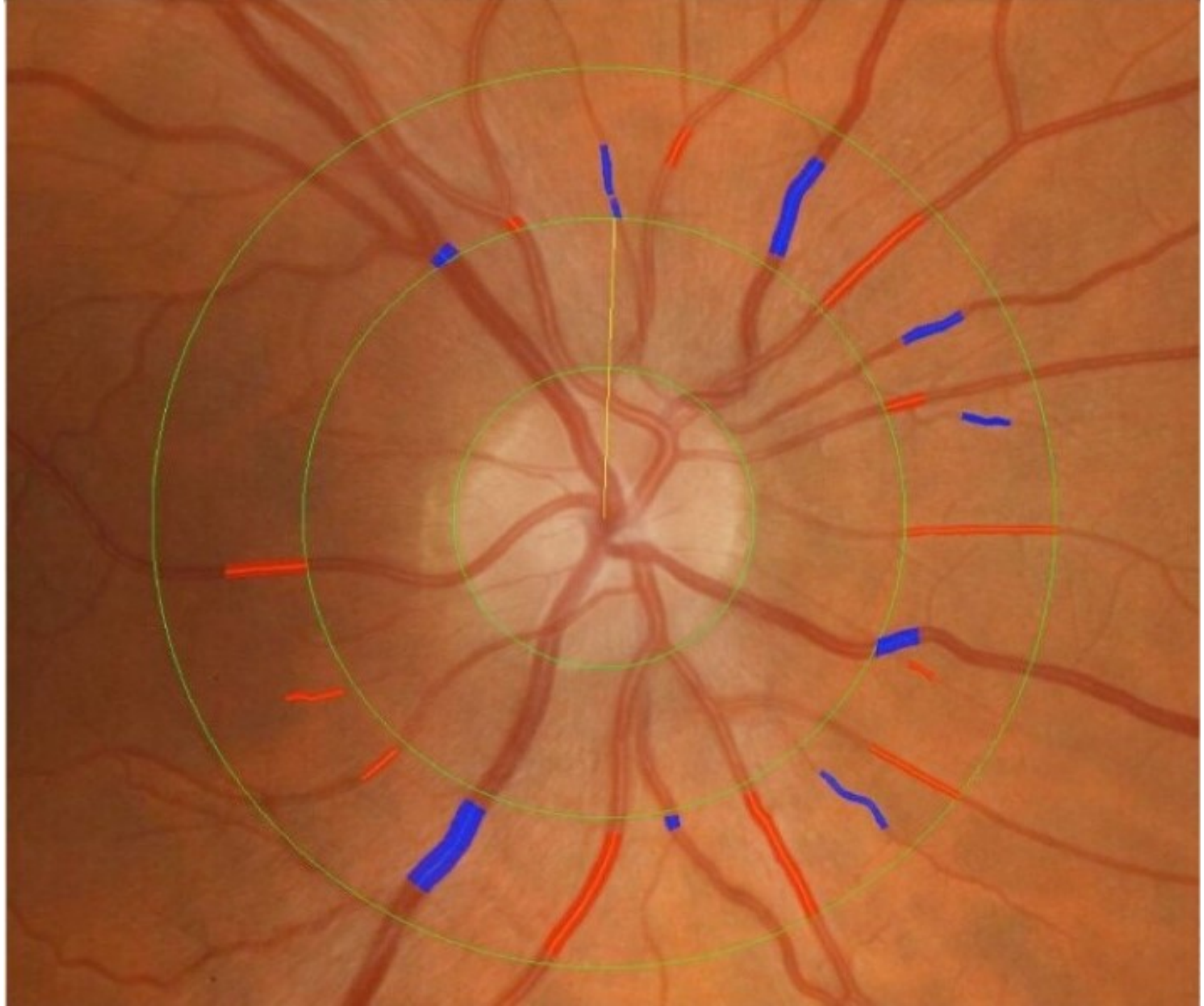

DIAGNÓSTICO

CLÍNICO

COMPLEMENTARIO

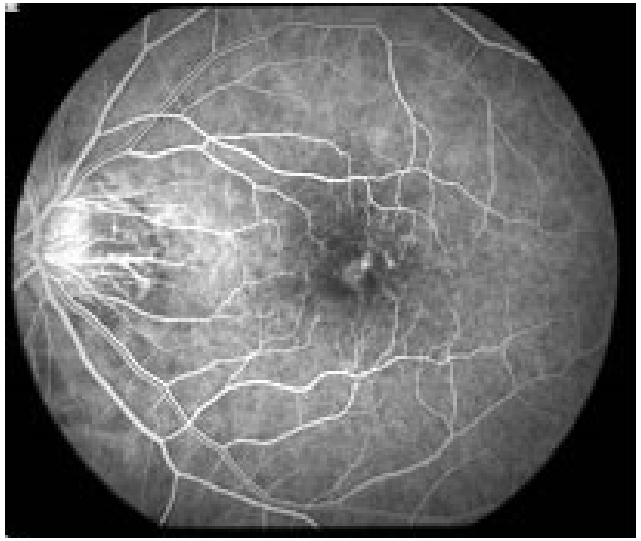

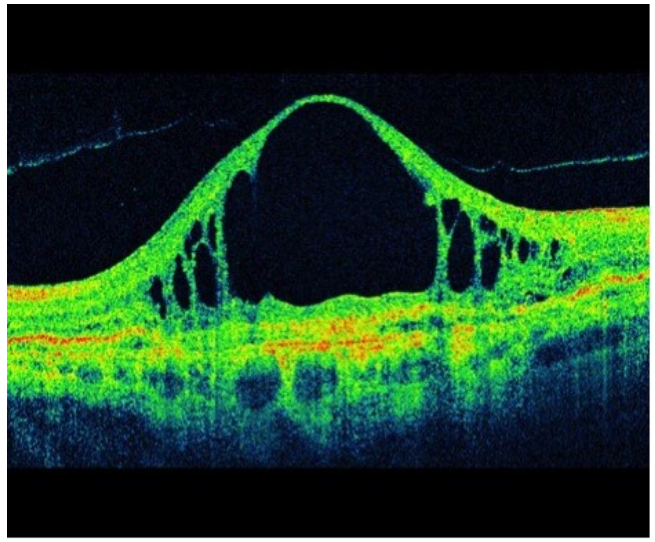

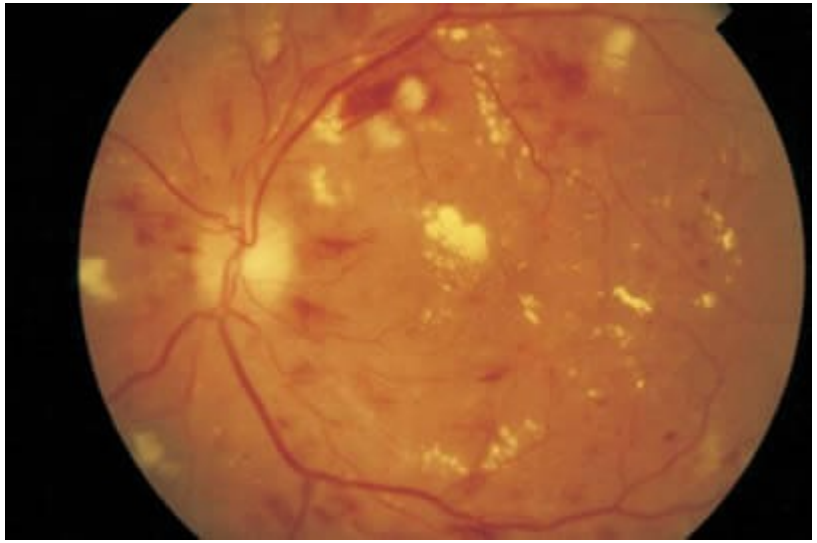

CUADRO CLÍNICO

- **VISIÓN BORROSA**
- **DISMINUCIÓN DE AGUDEZA VISUAL**
- **CEFALEA**
- **PERDIDA DE LA VISIÓN**

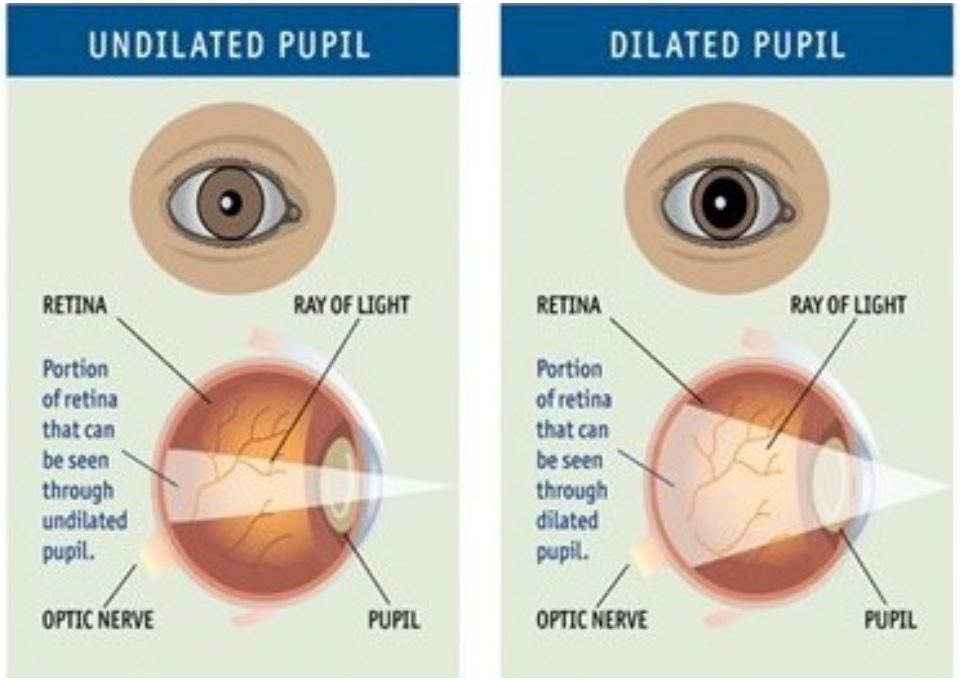
UNDILATED PUPIL
RETINA
RAY OF LIGHT
Portion of retina that can be seen through undilated pupil.
OPTIC NERVE
PUPIL
DILATED PUPIL
RETINA
RAY OF LIGHT
Portion of retina that can be seen through dilated pupil.
OPTIC NERVE
PUPIL

SIGNOS CLINICOS EN RETINOPATÍA HIPERTENSIVA

ALTERACIONES VASCULARES Y EXTRAVASCULARES

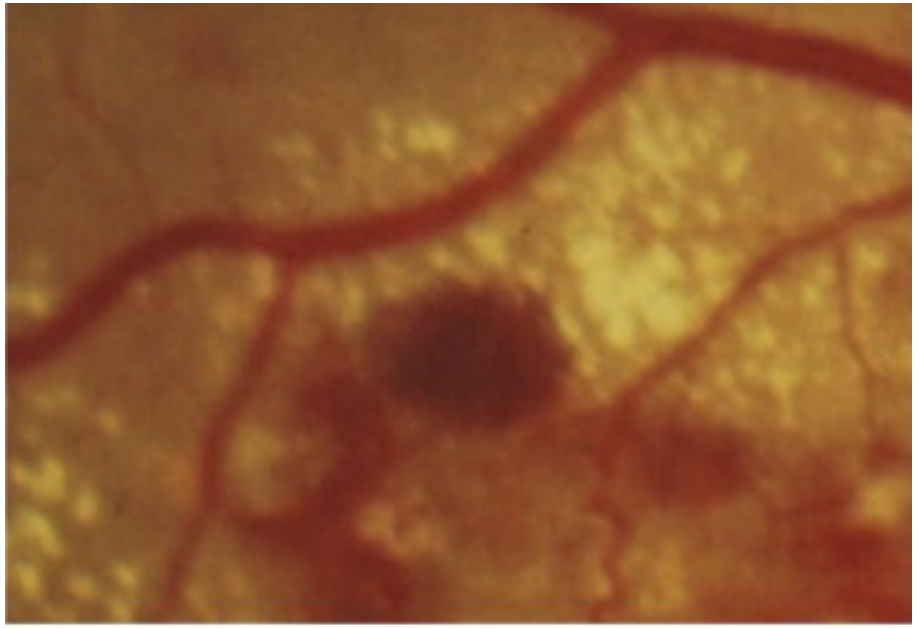

Signos del cruce arteriovenoso

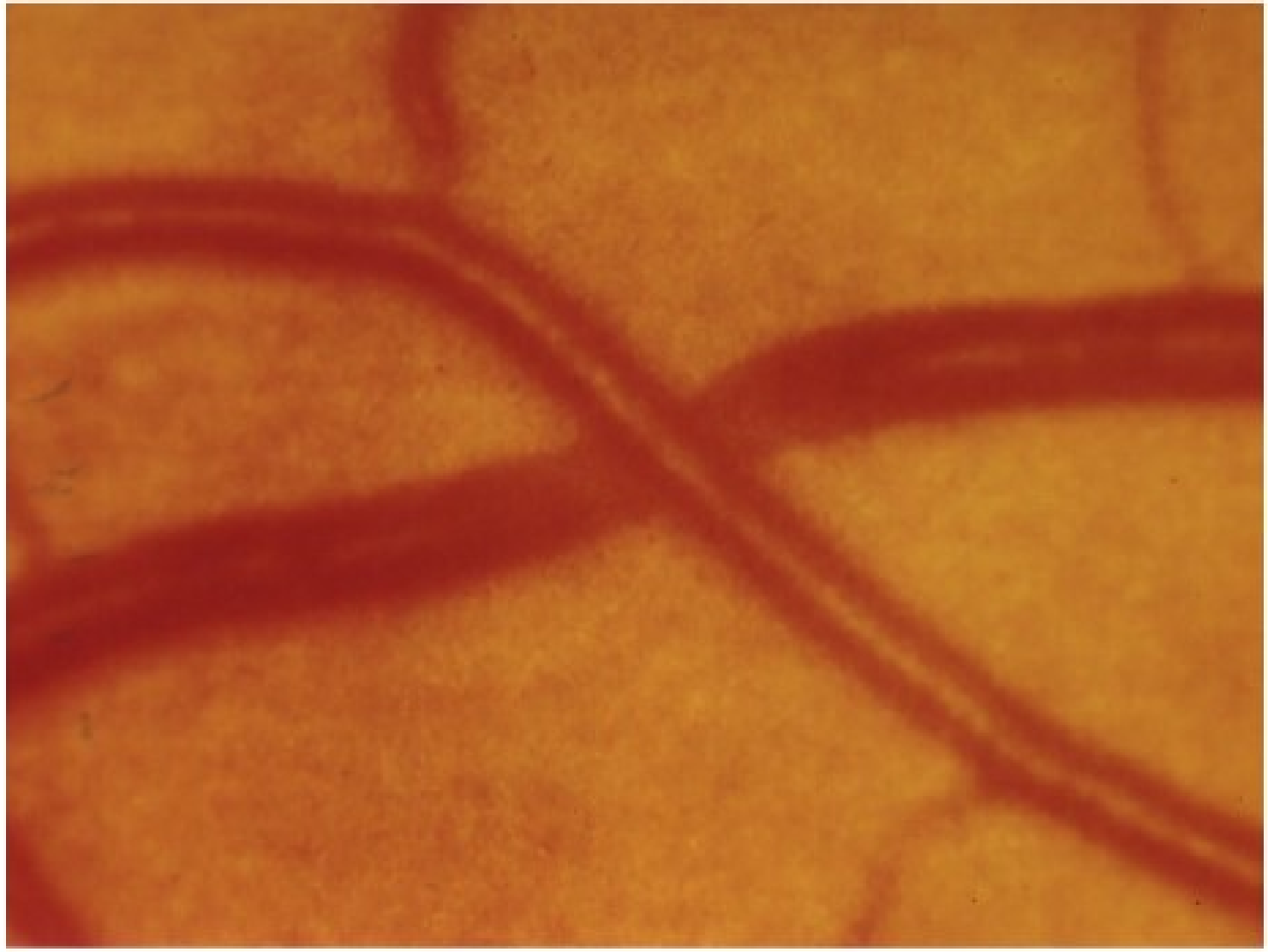

Signos del cruce arteriovenoso

Signo de Gunn

Grado	Alteraciones
Grado I	Ocultamiento de la vena por la arteria.
Grado II	Compresión de la vena en el parénquima retiniano, con falta de la columna sanguínea antes y después del cruce.
Grado III	Compresión de la vena con dilatación del extremo distal venoso.
Grado IV	Presencia de exudados y hemorragias en el cruce. (Pretrombosis)

Grado I

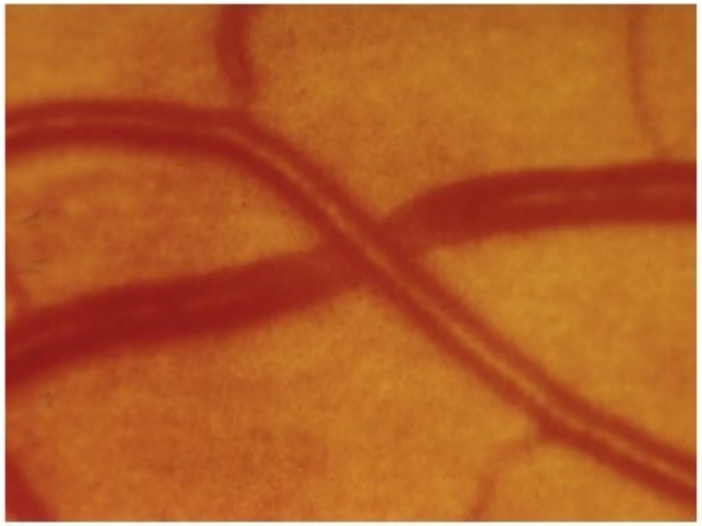

Grado II

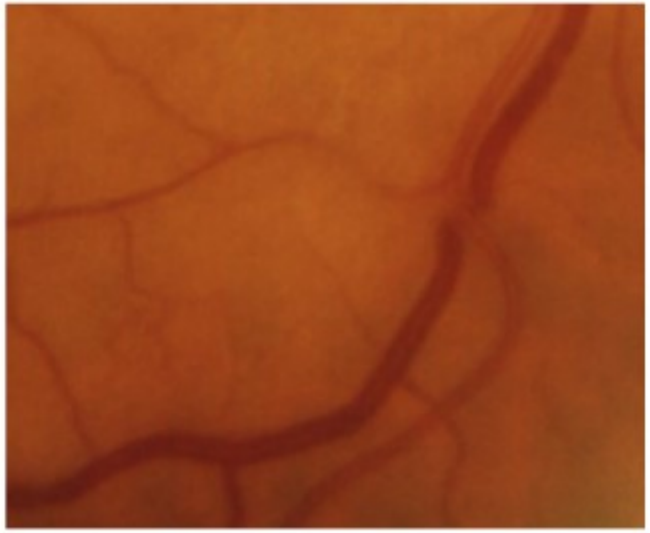

Grado II

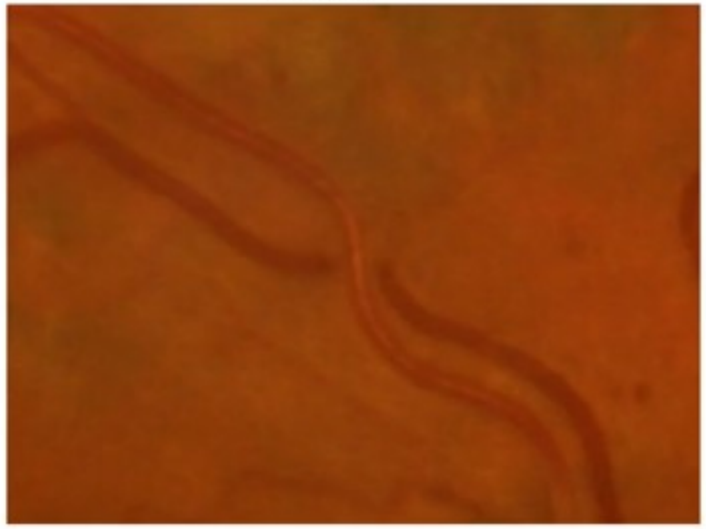

Grado III

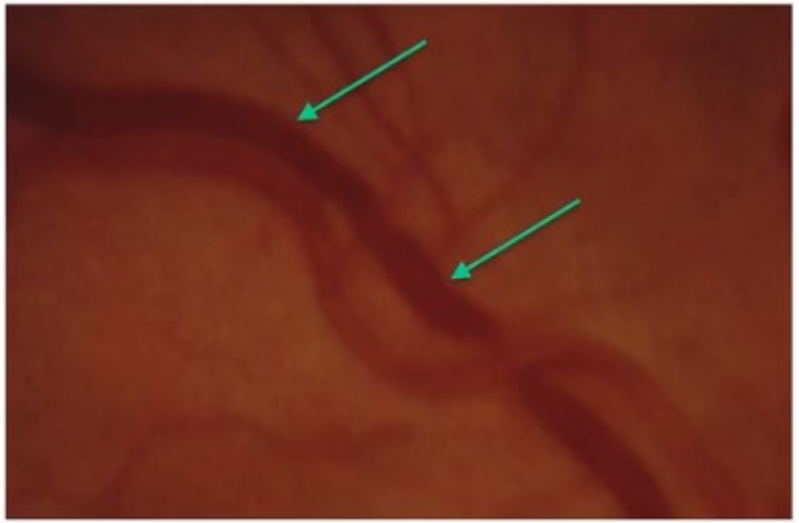

Grado III

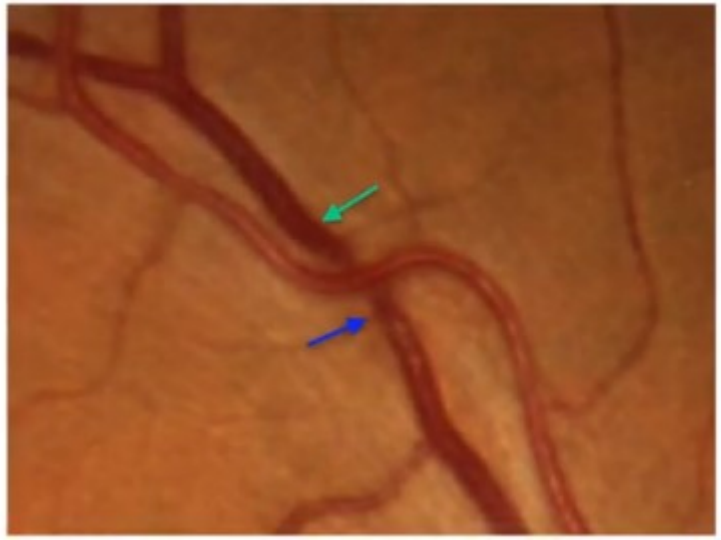

Grado III

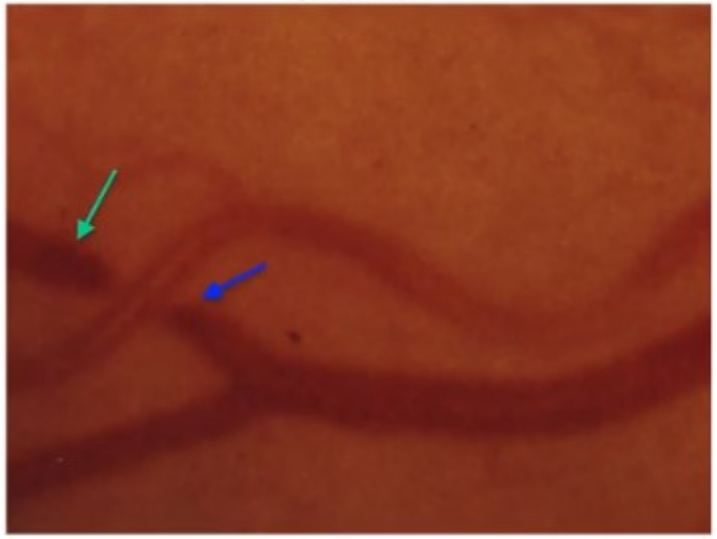

Grado IV

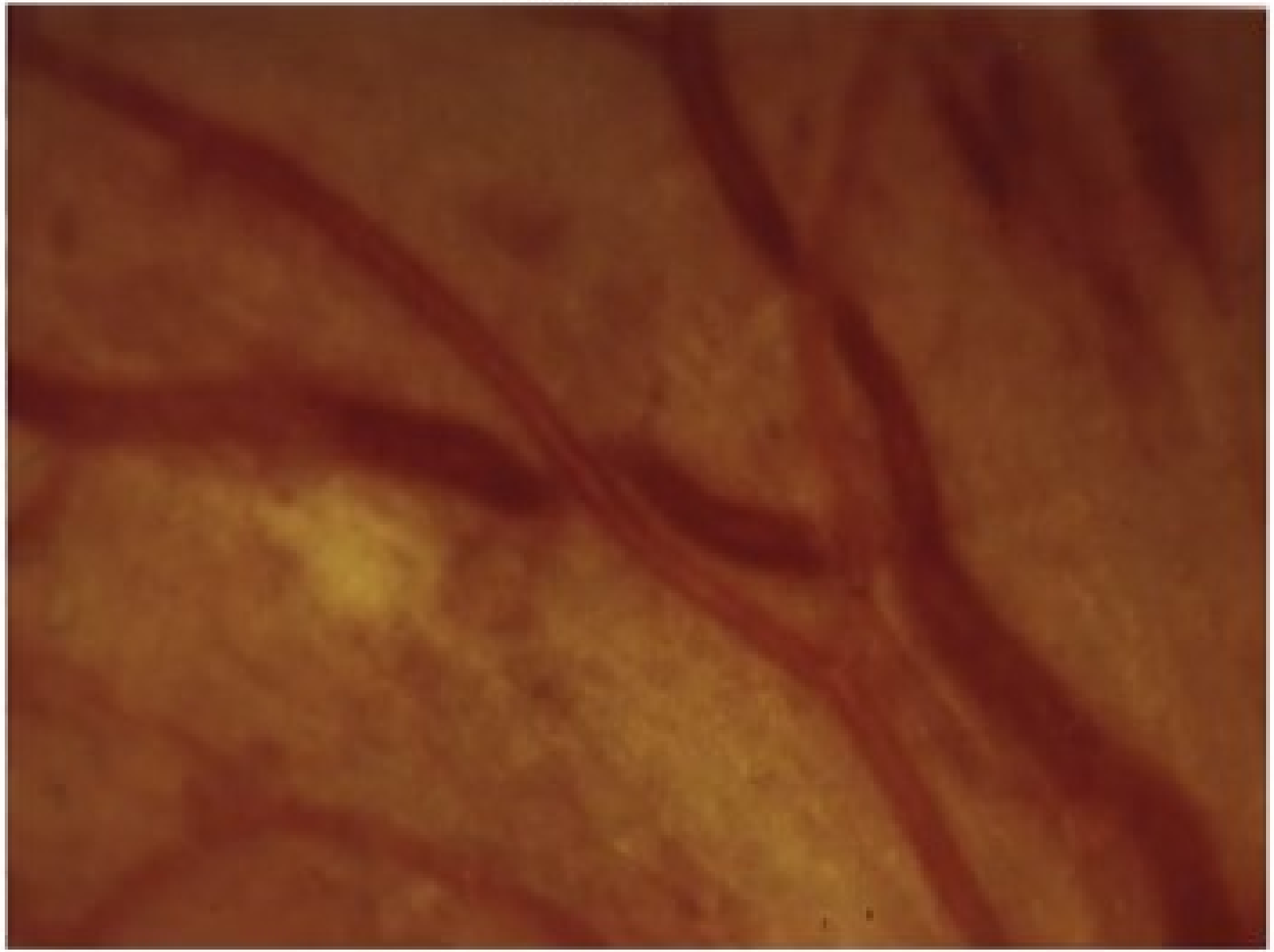

SIGNO PARALELO DE GUNN

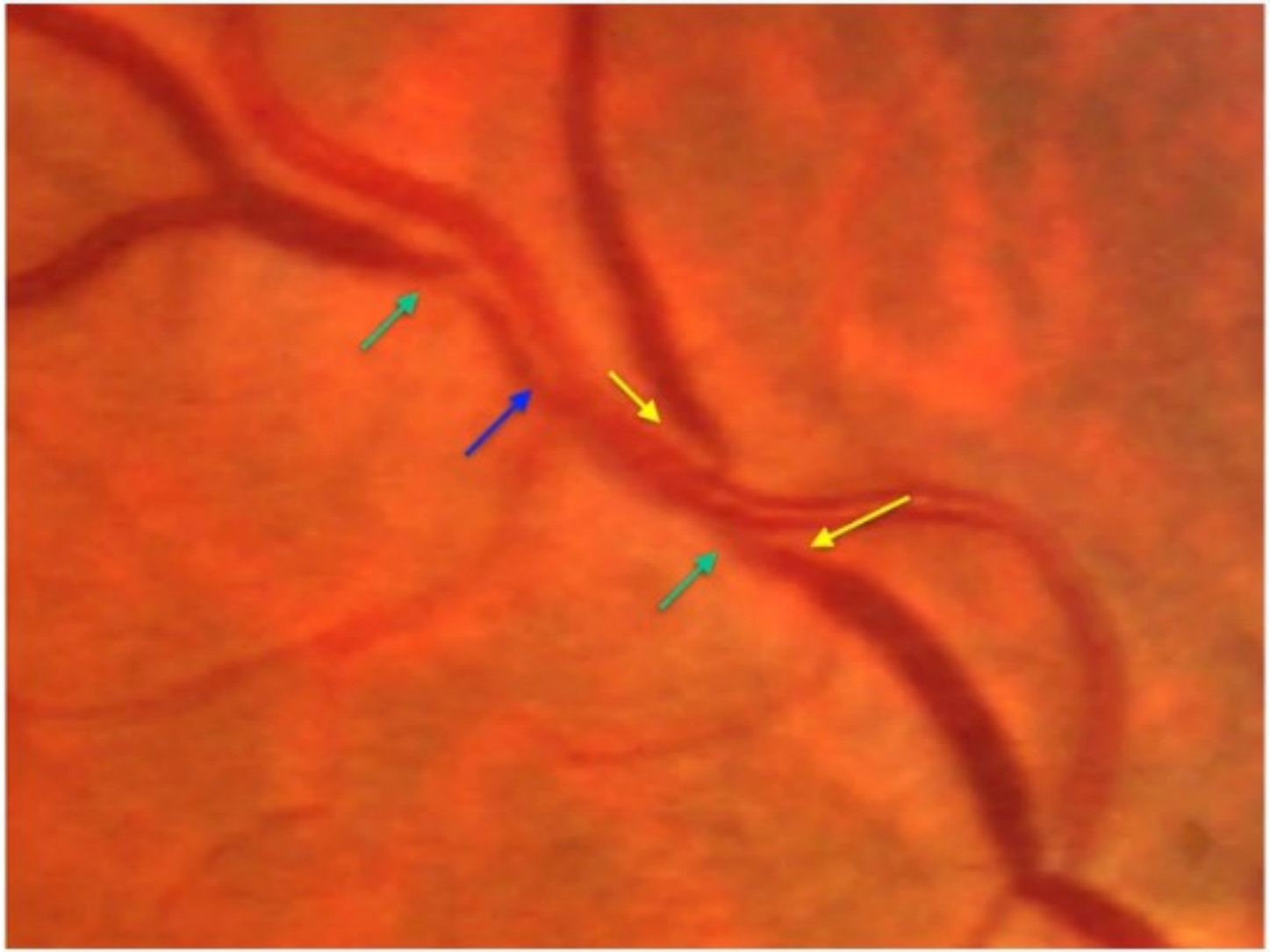

Signo de Salus

Grado	Alteraciones
Grado 1	Ligera desviación del segmento venoso haciéndose algo más perpendicular.
Grado 2	El segmento venoso se hace perpendicular.
Grado 3	Hay una inversión de la dirección venosa adoptando una forma en z.

Normal

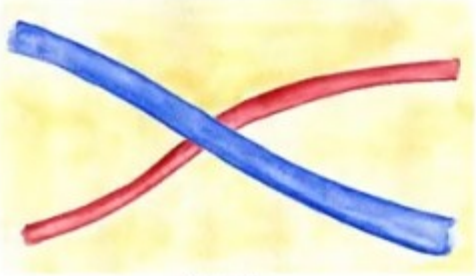

Grado 1

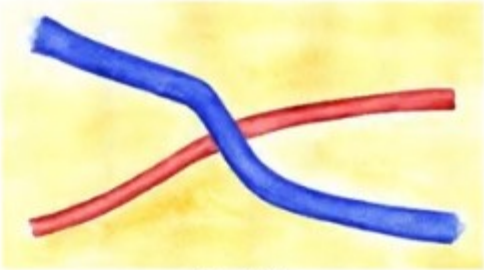

Grado 2

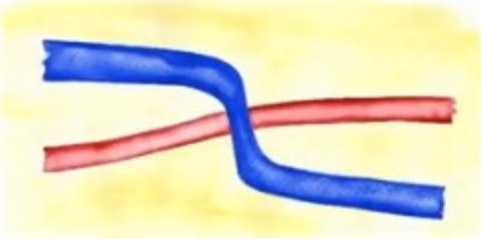

Grado 3

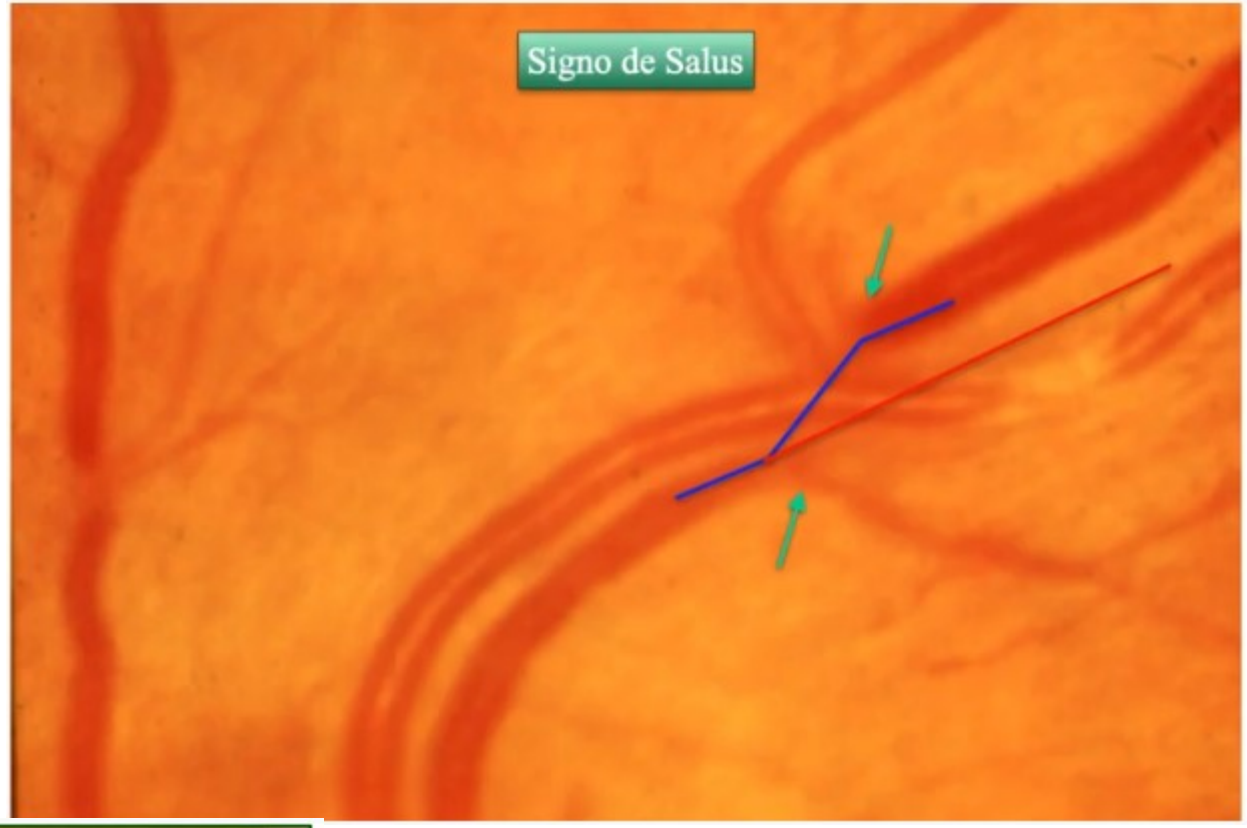

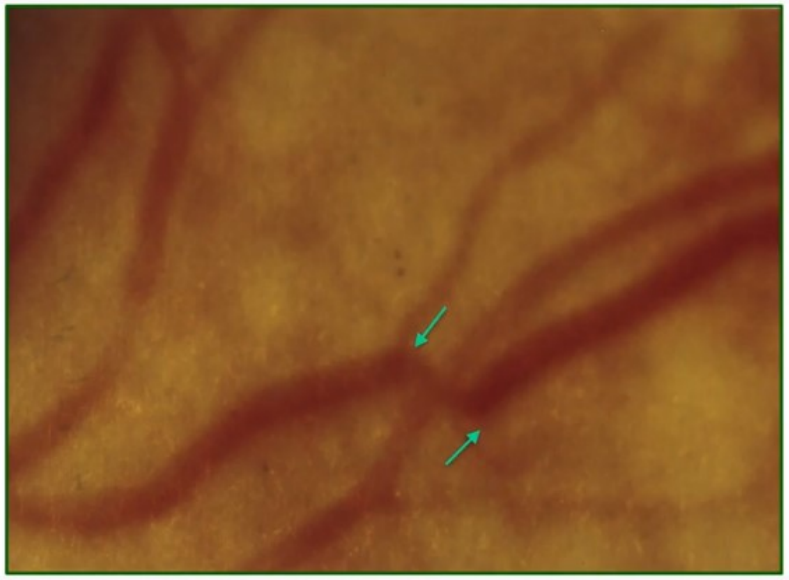

Arteriola en “hilo de plata”

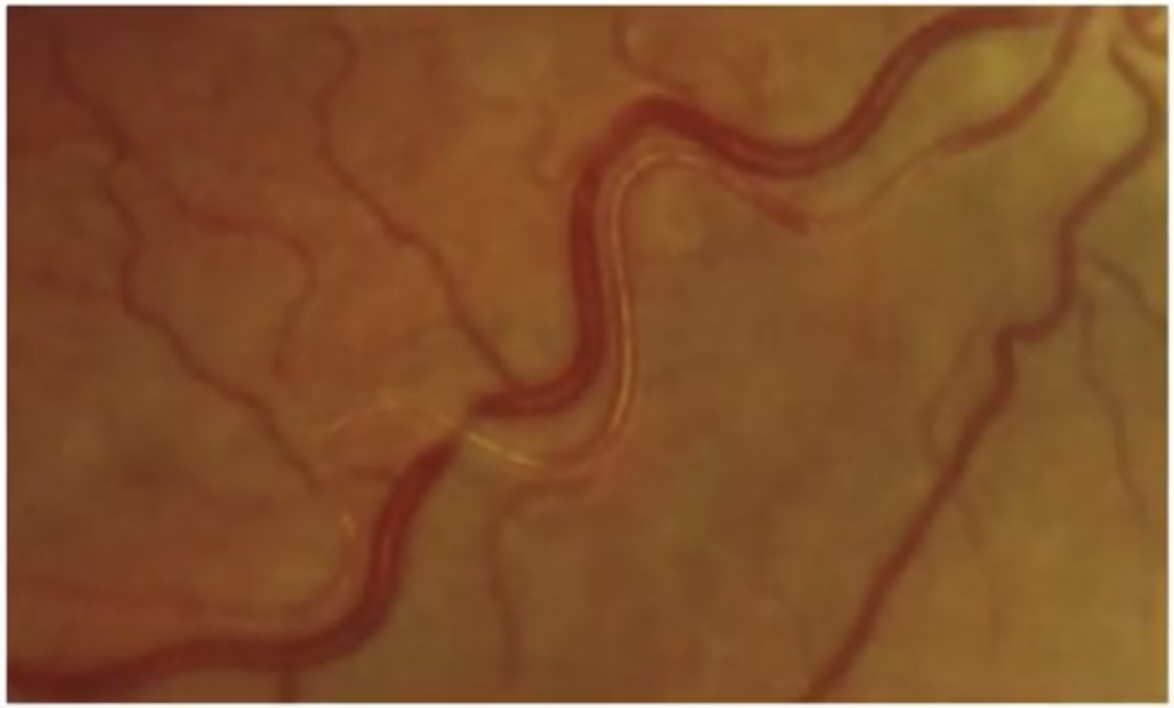

Envainamiento Perivascular

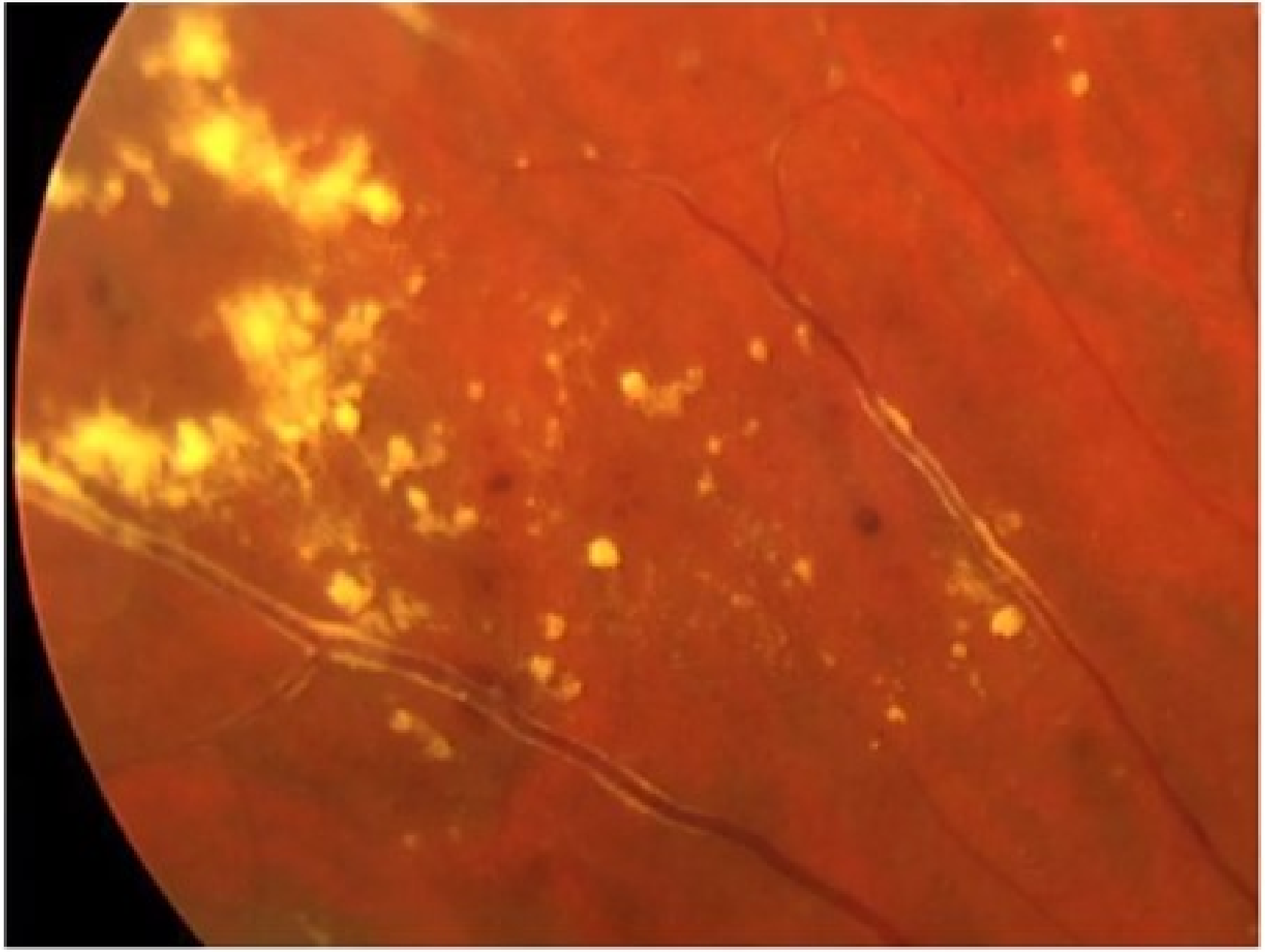

Vasoconstricción arteriolar

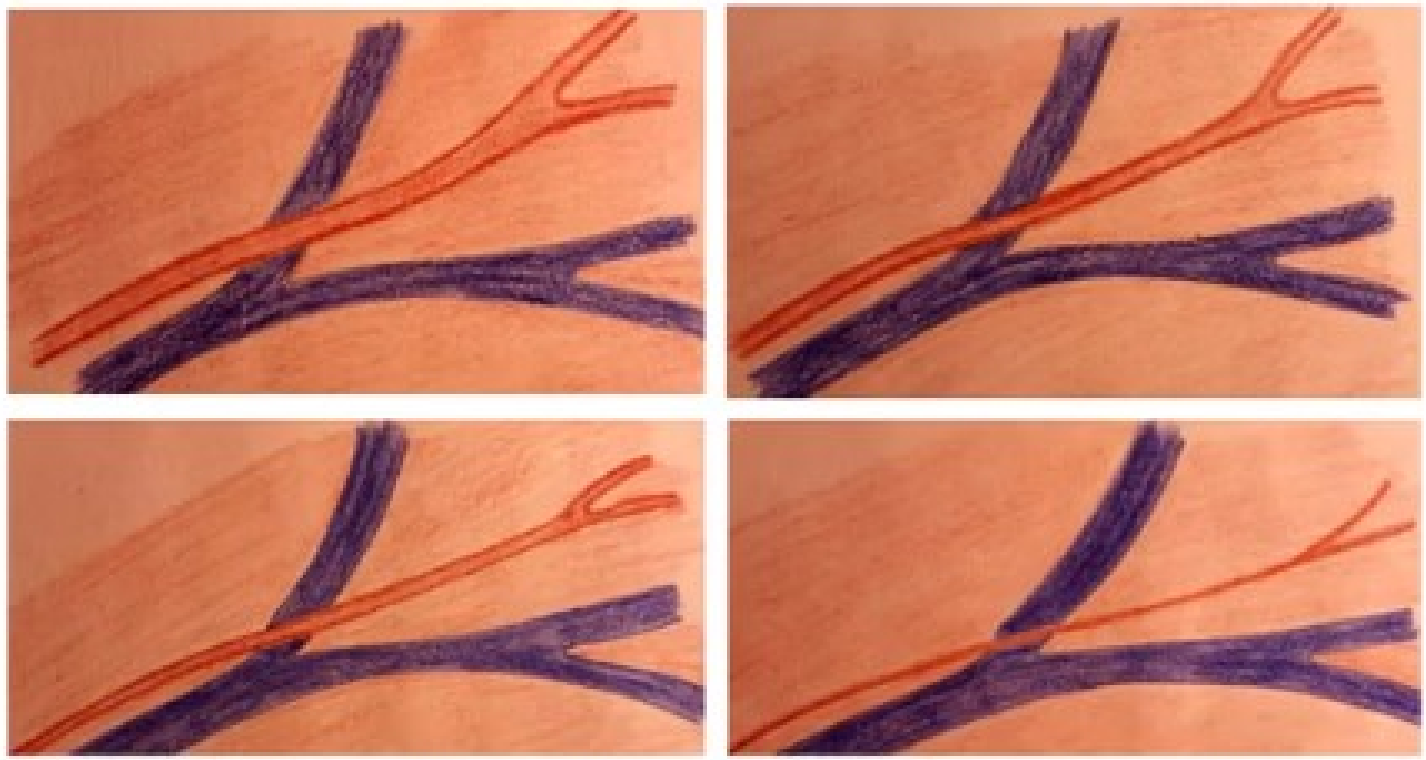

Clasificación de la relación arteriovenosa (A/V)

Grado	Descripción	Relación A/V
Normal	-	3/4 a 2/3
I. Ligero	+	2/3 - 1/2
II. Moderado	++	1/2 - 1/3
III. Intenso	+++	< 1/3
IV. Muy grave	++++	Arterias Filiformes

SIGNO DE GUIST

Clasificación de Keith-Wagener-Barquer

	Signos	1 año	2 años	3 años
Normal	• Sin alteraciones.			
Grado I	• Vasoconstricción arterial • Resto normal.	90 %	70 %	70 %
Grado II	• Arterias contraídas, tortuosas • Reflejos luminosos aumentados • Venas distendidas con cruce arteriovenoso o normales • Resto normal.	88 %	62 %	54 %
Grado III	• Arterias esclerosadas, tortuosas • Reflejos luminosos aumentados • Venas distendidas, hemorragias • Exudados retinianos • Papila normal	65 %	22 %	20 %
Grado IV	• Arterias borrosas • Edema perivascular y espasmo • Venas distendidas • Hemorragias • Exudados • Papiledema.	21 %	6 %	1%

RETINOPATÍA HIPERTENSIVA GRADO 1

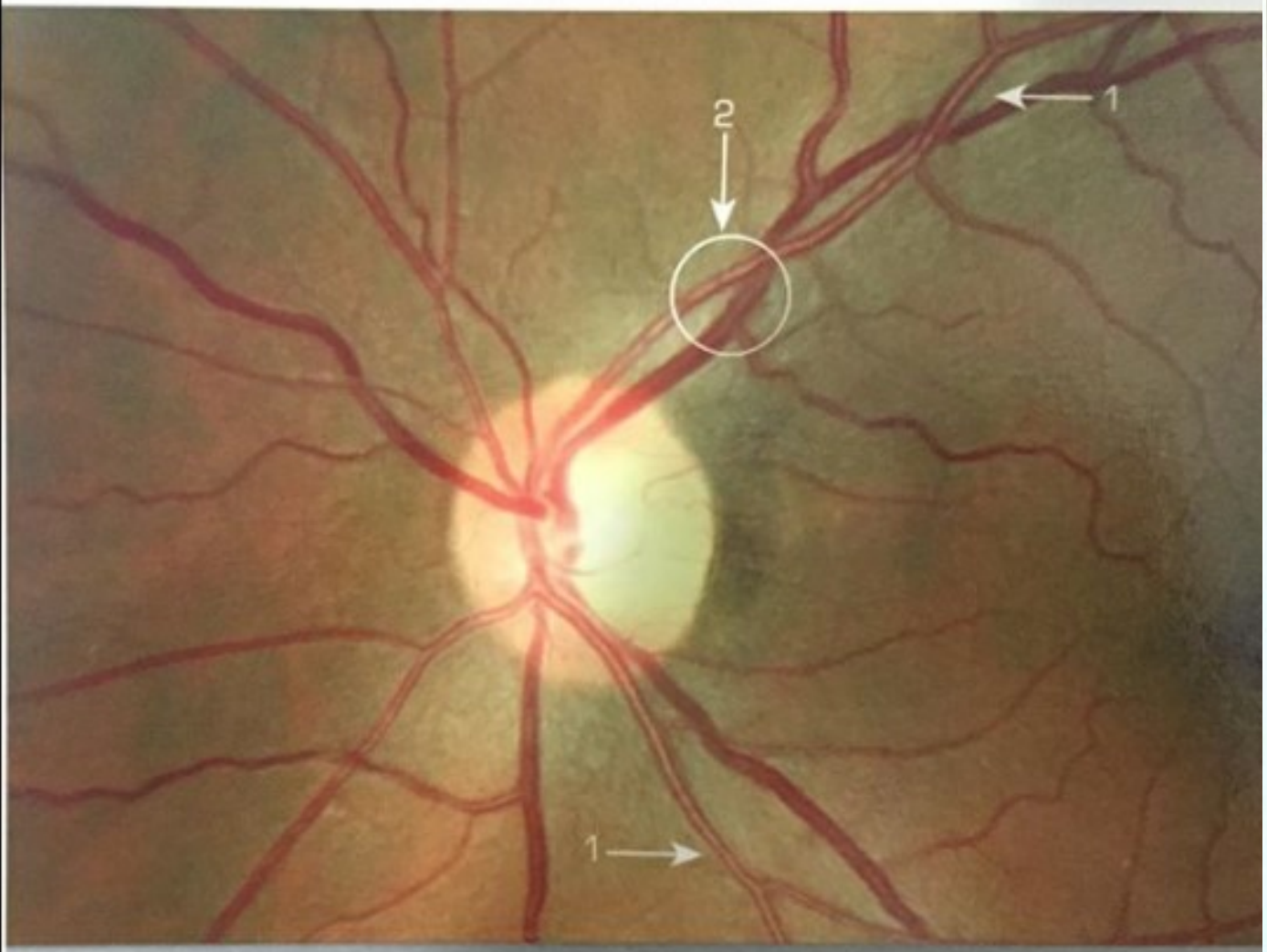

1. Ensanchamiento del reflejo arterial
2. Relación arteria-vena conservada 2:3

RETINOPATÍA HIPERTEN

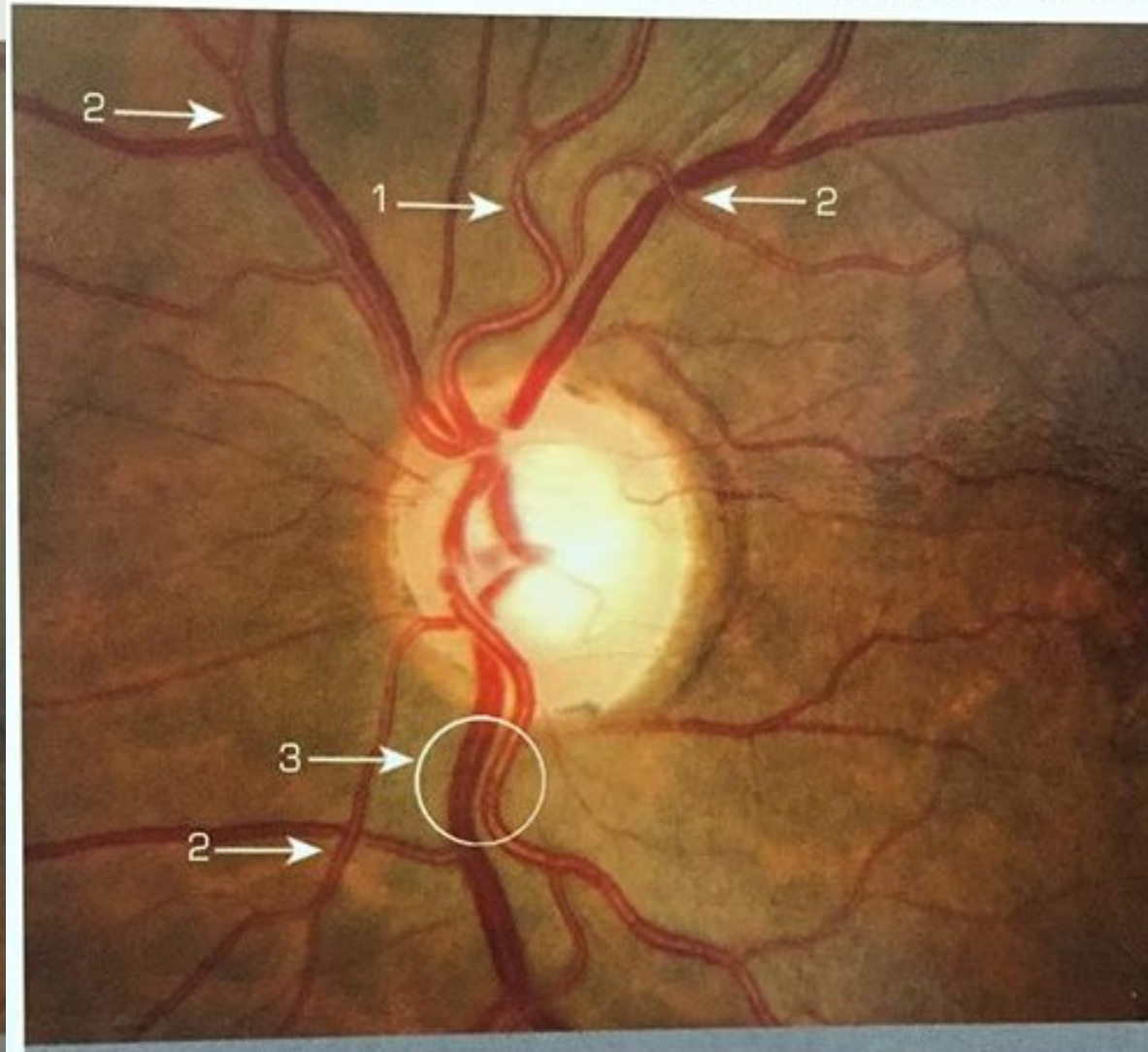

1. Ensanchamiento del reflejo arterial
2. Cruces arterio-venosos
3. Discreta pérdida de la relación arteria-vena 1:2

RETINOPATÍA HIPERTENSIVA GRADO 3

1. Ensanchamiento del reflejo arterial
2. Cruces arterio-venosos
3. Salto venoso
4. Arterias en hilos de cobre
5. Pérdida de la relación arteria-vena 1:2

RETINOPATÍA HIPERTENSIVA GRADO

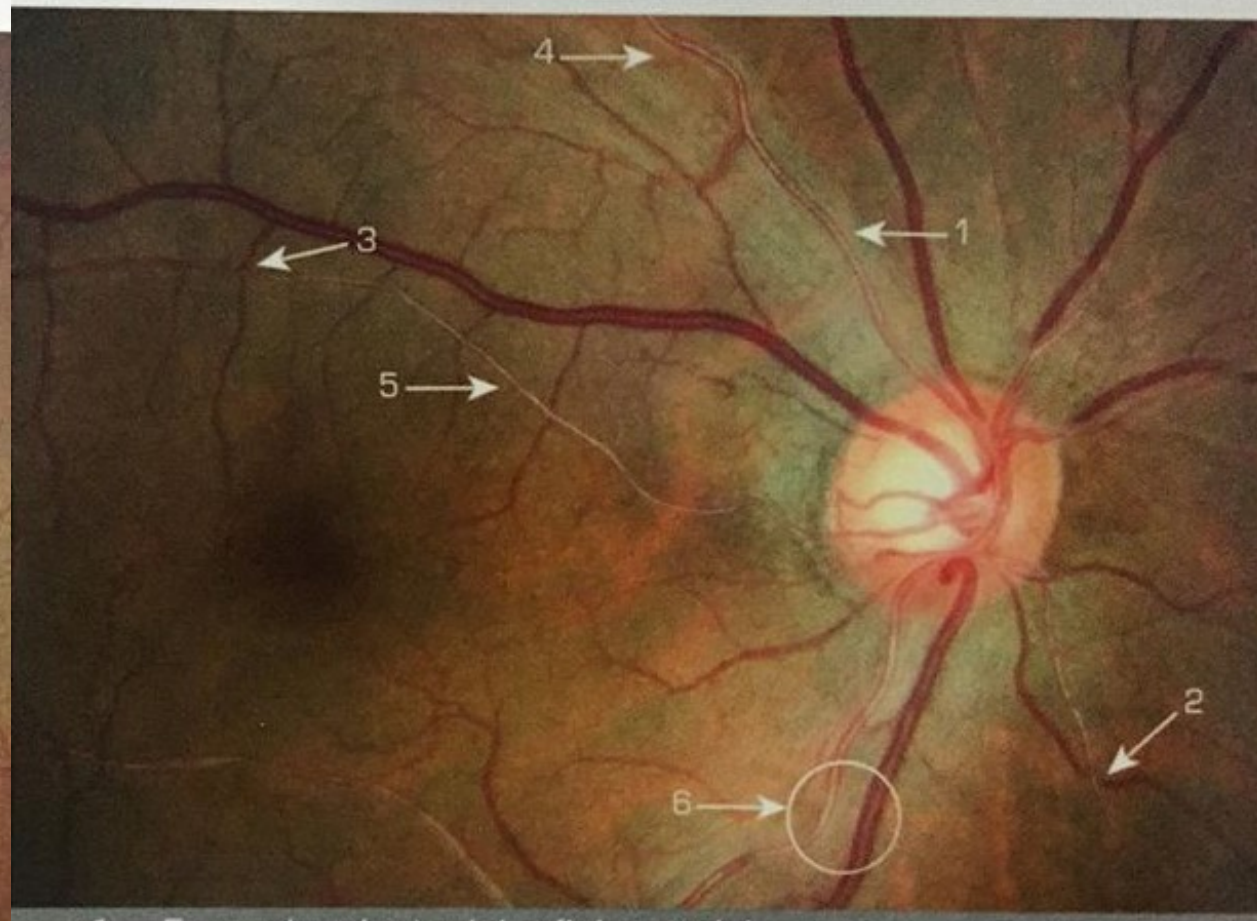

1. Ensanchamiento del reflejo arterial
2. Cruces arterio-venosos
3. Salto venoso
4. Arterias en hilos de cobre
5. Arterias en hilos de plata
6. Pérdida de la relación arteria-vena 1:2

Clasificación de Sanchez Salorio

Esclerosis involutiva		
Sx. Vascular Escleroinvolutivo	Paciente senil. Elevación de la PAS por arteriosclerosis	• Rectificación del trayecto de las arteriolas. • Ligera estrechez, ramificaciones en ángulo recto. • Pérdida de brillo de la estría sanguínea luminosa.
Retinopatía hipertensiva		
Sx. Vascular Esclero-hipertensivo	Edad adulta-senil + HTA benigna	• Signos de cruce arteriovenoso • Disminución del calibre arteriolar • Alteraciones del reflejo vascular • Irregularidades del trayecto vascular • Aneurismas retiniano
Retinopatía esclero-hipertensiva	Hipertensión mantenida	• Trombosis venosa • Obstrucción arterial por fibrosis • Hemorragias aisladas e infartos • Atrofia retiniana y movilización de pigmento • Macroaneurismas Papiledema: *Retinopatía esclero-hipertensiva malignizada.*
Sx. vascular hipertono-hipertensivo	Elevación intensa y rápida de la PAD con un aumento concordante de la PAS	• Arterias/Arteriolas estrechas y rectas • Signo de Guist. (Vénulas tortuosas) • Parénquima retiniano normal.
Retinopatía hipertono-hipertensiva	Elevación de la PAD muy intensa o brusca	• Signos de cruce. • Vasoconstricción generalizada y envainamiento vascular • Edema retiniano difuso y estrella macular • Microaneurismas • Hemorragias retinianas superficiales y profundas • Exudados algodonosos y lipoideos. Papiledema: *Retinopatía hipertono-hipertensiva malignizada.*

Abreviaturas. Sx. = Síndrome. HTA = Hipertensión arterial. PAD = Presión arterial diastólica. PAS = Presión arterial sistólica

Tabla 5. Clasificación de Wagener-Clay-Gipner

Hipertensión neurogénica

- Estrechamiento vascular generalizado sin otros hallazgos (salvo en casos de larga duración)

Hipertensión aguda o vasoespástica

- No arteriosclerosis
- Estrechamiento generalizado y focal de los vasos
- Hemorragias retinianas
- Edema de retina
- Exudados algodonosos
- Edema de papila ocasional
- *Puede recuperarse, cronificarse o evolucionar a HTA maligna*

Hipertensión crónica no progresiva (benigna)

- Primeros años: moderado estrechamiento vascular generalizado
- Larga evolución: arteriosclerosis moderada
- Posibles infartos retinianos isquémicos o hemorrágicos

Hipertensión crónica progresiva

- Estrechamiento vascular generalizado
- Constricción vascular focal
- En ocasiones arteriosclerosis focal, exudados algodonosos y hemorragias

Hipertensión maligna terminal

- Arteriosclerosis generalizada
- Papiledema
- Estrechamiento vascular generalizado y focal
- Edema retiniano
- Exudados algodonosos
- Hemorragias

Tabla 6. Clasificación de Scheie

Grupo I. Alteraciones escleróticas

Grado I - Reflejo arteriolar aumentado. Signos de cruce grado ligero

Grado II - Aumento marcado del reflejo arteriolar. Signos de cruce moderados

Grado III - Arterias en hilo de cobre. Aumento de los signos de cruce

Grado IV - Arterias en hilo de plata

Grupo II. Alteraciones hipertensivas

Grado I - Constricción generalizada de arteriolas retinianas sin irregularidad de cal
A veces constricción intensa de la segunda rama de la arteria central de la r

Grado II - Constricción generalizada más pronunciada. Irregularidades de calibre fo

Grado III - Constricción e irregularidad arterioral muy severa junto edema
y hemorragias retinianas

Grado IV - Grado III + edema de papila

Tabla 7. Clasificación de Leisman

- Esclerosis involutiva
- Esclerosis involutiva con HTA
- Esclerosis involutiva avanzada con HTA
- Fundus normal en el joven con TA normal
- Hipertensión juvenil
- Hipertensión fulminante
- Hipertensión grave con esclerosis reactiva

LESIONES PARENQUIMATOSAS

Grado IV

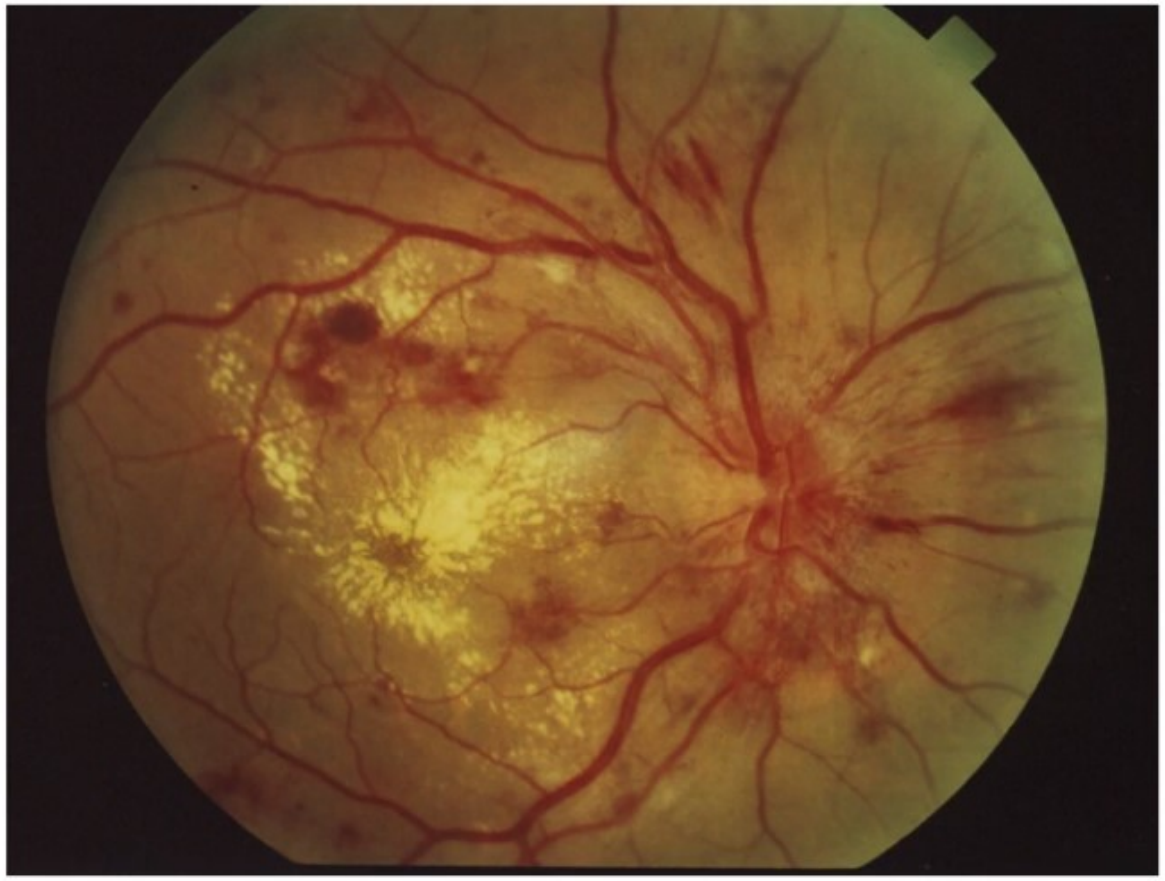

Hemorragias en astilla

HEMORRAGIA INTRARETINAL

MICROANEURISMAS RETINIANOS

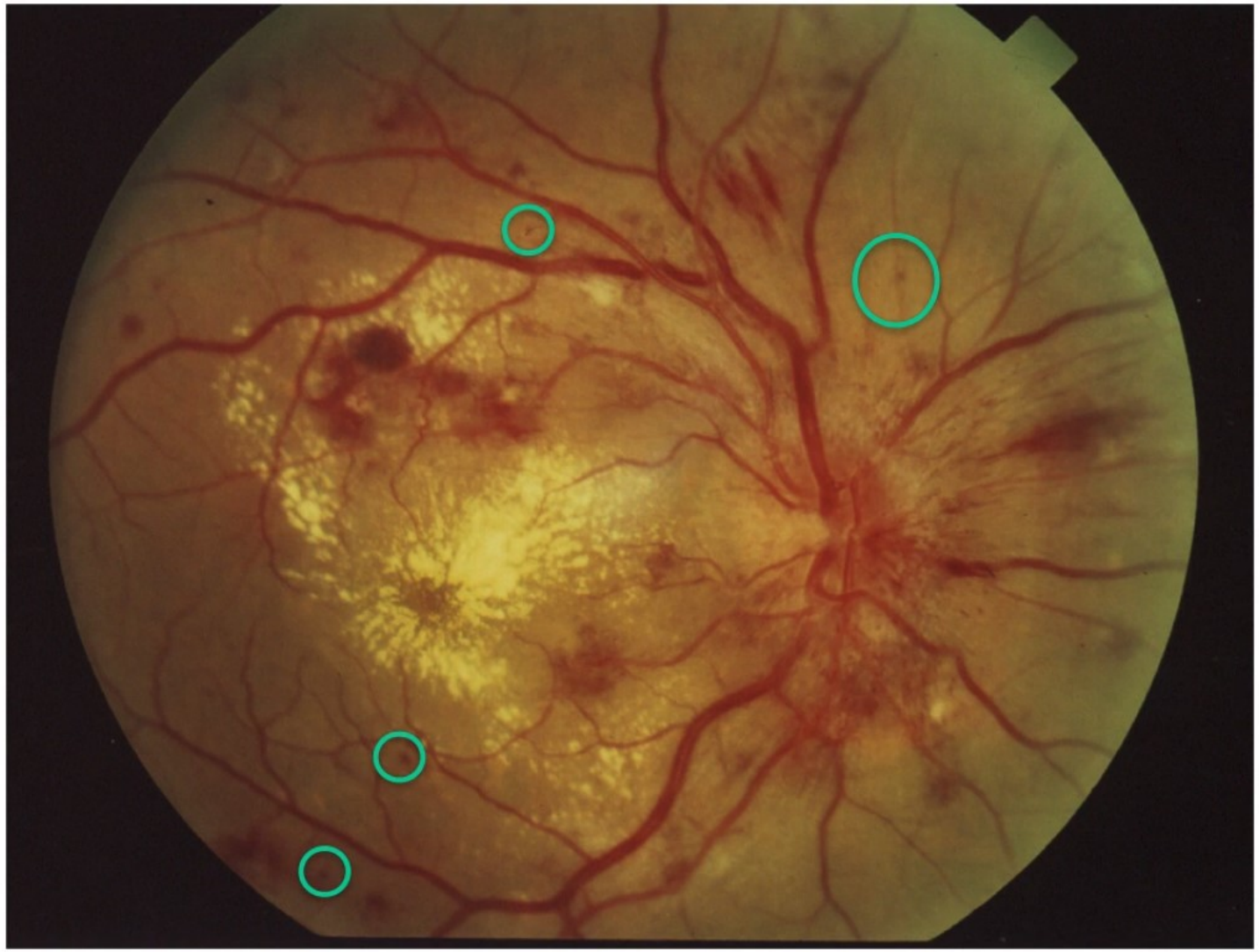

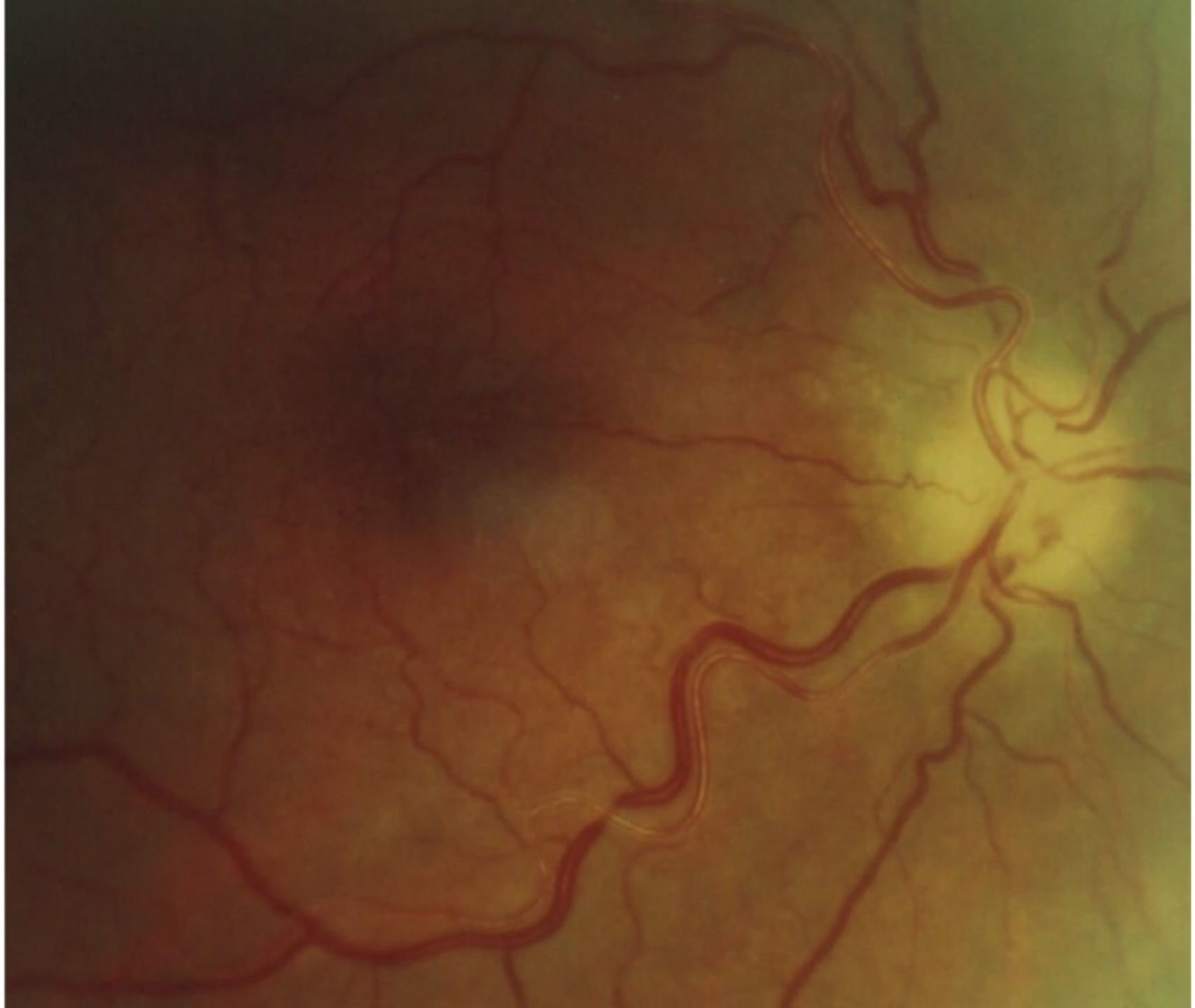

Atrofia Óptica
y
Atrofia Retiniana

PREVENCIÓN

RETINOPATÍA HIPERTENSIVA

DR. CARLOS ALBERTO GAVIDIA LÓPEZ

HOSPITAL NACIONAL ZACAMIL

National Library of Medicine
National Center for Biotechnology Information

Iniciar sesión

PubMed.gov

Buscar

Avanzado

Guía del usuario

Ahorrar | Correo electrónico | Enviar a | opciones de pantalla

J Med Assoc Ga. Diciembre de 1961; 50: 601-2.

Retinopatía hipertensiva desde el punto de vista clínico

JA WILBER

PMID: 14006929

COMPORTAMIENTO

Citar

Favoritos

CUOTA